

BAB IV

HASIL DAN PEMBAHASAN

A. Hasil

1. Gambaran Umum Penelitian

Penelitian dengan judul “Penggunaan Larutan *Ethanol Methanol* (*Ethmeth*) Sebagai Agen Fiksatif Pada Pemeriksaan Histomorfologi Jaringan Hati dan Pankreas Tikus Wistar” telah memperoleh persetujuan etik berdasarkan surat keputusan Komite Etik Penelitian Poltekkes Kemenkes Yogyakarta pada tanggal 7 Januari 2026 dengan nomor: DP.04.03/e-KEPK.1/023/2026. Penelitian ini dilaksanakan di Laboratorium Penelitian dan Pengujian Terpadu (LPPT) Universitas Gadjah Mada, Laboratorium Riset Terpadu Fakultas Kedokteran Gigi Universitas Gadjah Mada, dan Pusat Laboratorium Terpadu Fakultas Kedokteran, Kesehatan Masyarakat, dan Keperawatan Universitas Gadjah Mada pada bulan Januari-April 2026.

Penelitian ini menggunakan jaringan hati dan pankreas tikus wistar (*Rattus norvegicus*) yang diperoleh dari Laboratorium Penelitian dan Pengujian Terpadu Universitas Gadjah Mada. Penelitian ini dibagi kedalam 2 kelompok yaitu kelompok perlakuan dan kelompok kontrol. Kelompok perlakuan yaitu jaringan yang langsung difiksasi menggunakan larutan *Ethmeth* dan kelompok kontrol merupakan jaringan yang langsung difiksasi menggunakan larutan NBF 10% dengan 1 waktu yaitu 24 jam.

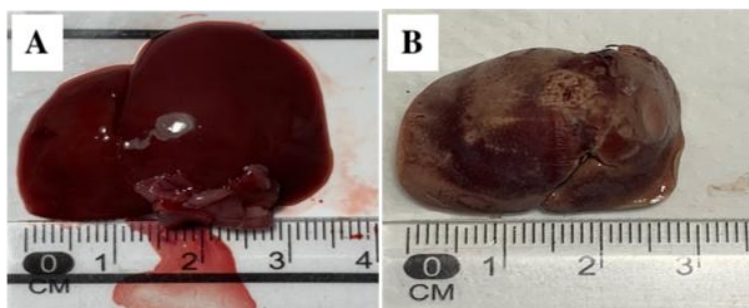
Jaringan tersebut dilakukan pengamatan makroskopis sebelum dan setelah fiksasi berdasarkan parameter yang diukur yaitu berupa ukuran sebelum fiksasi, penyusutan setelah fiksasi, serta perubahan warna. Tahap selanjutnya dilakukan pemrosesan jaringan menjadi preparat jaringan yang dilakukan penilaian kualitas histomorfologi berdasarkan inti sel, sitoplasma dan keseragaman warna pada empat sediaan dari masing-masing kelompok. Setiap sediaan diamati pada lima lapang pandang berbeda menggunakan mikroskop cahaya dengan perbesaran lensa objektif 400x. Penilaian kualitas histomorfologi preparat jaringan dilakukan oleh satu orang penyelia uji histologi di Laboratorium Terpadu Fakultas Kedokteran, Kesehatan Masyarakat, dan Keperawatan Universitas Gadjah Mada. Penilaian ini dilakukan berdasarkan tiga parameter utama, yaitu berdasarkan kejelasan inti sel (nukleus), sitoplasma, dan keseragaman warna berdasarkan penilaian oleh (Julianti 2017). Setiap parameter diberi skor berdasarkan skala ordinal, yakni skor 1 (tidak baik), skor 2 (kurang baik), dan skor 3 (baik). Seluruh hasil pengamatan kemudian dicatat dan didokumentasikan dalam bentuk visual gambar makroskopis dan mikroskopis, yang selanjutnya dianalisis secara deskriptif.

2. Hasil Penelitian

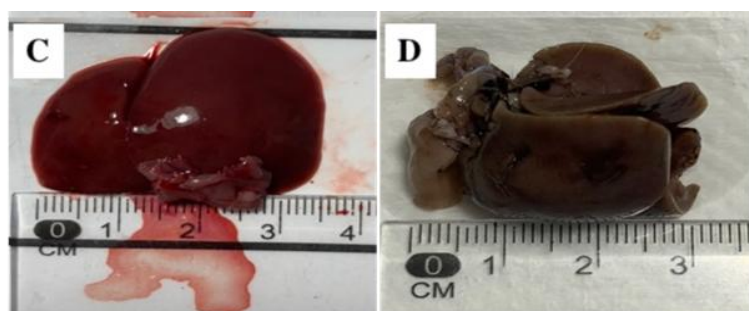
Data yang diperoleh disajikan dalam bentuk gambar dan tabel untuk mengetahui gambaran makroskopis dan mikroskopis jaringan dari setiap kelompok perlakuan dan kelompok kontrol.

a. Hasil Analisis Makroskopis

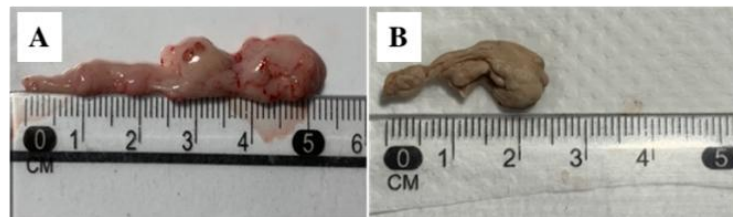Analisis makroskopis dilakukan pada jaringan hati dan pankreas tikus wistar sebelum dan setelah fiksasi menggunakan larutan *Ethmeth* sebagai fiksatif alternatif dan NBF 10% sebagai kontrol. Parameter yang diamati meliputi ukuran jaringan sebelum fiksasi, ukuran setelah fiksasi, tingkat penyusutan, serta perubahan warna jaringan.



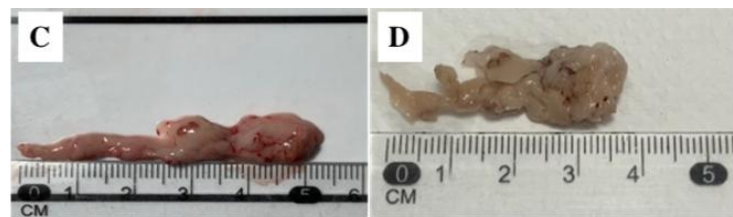
Gambar 6. (A) Hati sebelum dan (B) Hati setelah difiksasi dengan larutan *Ethmeth* selama 24 jam.



Gambar 6. (C) Hati sebelum dan (D) Hati setelah difiksasi dengan larutan NBF 10% selama 24 jam.



Gambar 7. (A) Pankreas sebelum dan (B) pankreas setelah difiksasi dengan *Ethmeth* selama 24 jam.



Gambar 7. (C) Pankreas sebelum dan (D) pankreas setelah difiksasi dengan NBF 10% selama 24 jam.

Tabel 2. Perbandingan Hasil Pengukuran Makroskopis Jaringan

Jaringan	Ukuran	Fiksatif	
		<i>Ethmeth</i>	NBF 10%
Hati	Sebelum (cm)	3,5	3,5
	Sesudah (cm)	2,9	3,1
	Penyusutan (%)	17,1	11,4
Pankreas	Sebelum (cm)	5,3	5,3
	Sesudah (cm)	2,4	3,8
	Penyusutan (%)	54,7	28,3

Sumber: Data Primer Terolah, 2026

Tabel 2 menunjukkan bahwa jaringan yang difiksasi menggunakan larutan *Ethmeth* mengalami penyusutan yang lebih besar dibandingkan NBF 10%. Penyusutan tertinggi terjadi pada jaringan pankreas dengan fiksatif *Ethmeth* sebesar 54,7 %, sedangkan penyusutan terendah terdapat pada jaringan hati dengan fiksatif NBF 10% sebesar 11,4%.

Tabel 3. Perbandingan Hasil Pengamatan Perubahan Warna Jaringan

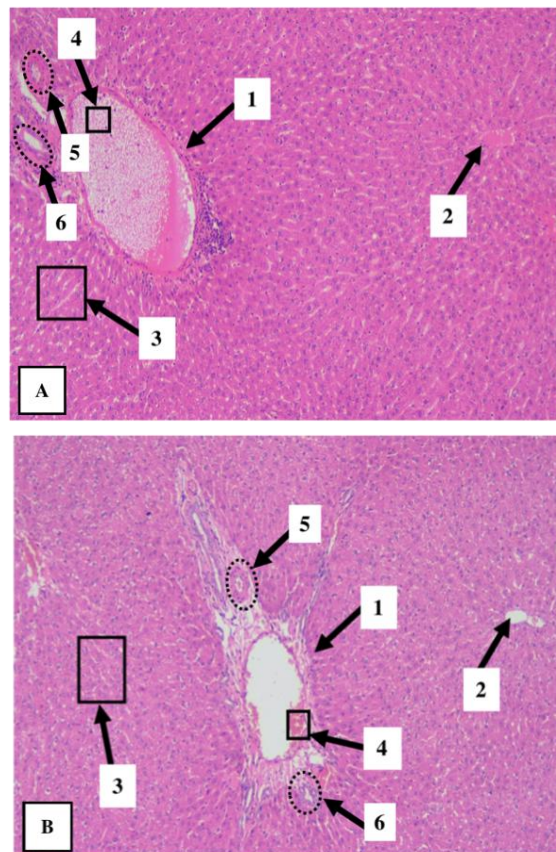
Fiksatif		<i>Ethmeth</i>	NBF 10%
Jaringan	Warna		
Hati	Sebelum fiksasi	Merah kecoklatan	Merah kecoklatan
	Sesudah fiksasi	Coklat pucat	Coklat keabu-abuan
Pankreas	Sebelum fiksasi	Merah muda	Merah muda
	Sesudah fiksasi	Putih kekuningan	Putih pucat

Sumber: Data Primer Terolah, 2026

Tabel 3 adalah hasil pengamatan makroskopis yang menunjukkan bahwa kedua fiksatif antara *Ethmeth* dan NBF 10% menyebabkan perubahan warna jaringan hati dan pankreas. Jaringan yang difiksasi dengan larutan *Ethmeth* menunjukkan derajat keputatan yang lebih tinggi dibandingkan dengan jaringan yang difiksasi menggunakan NBF 10%. Saat dilakukan pengirisan blok parafin dengan mikrotom jaringan yang difiksasi dengan kedua fiksatif tersebut mudah diiris, tidak dirasa keras dan tidak mudah robek.

b. Hasil Analisis Mikroskopis

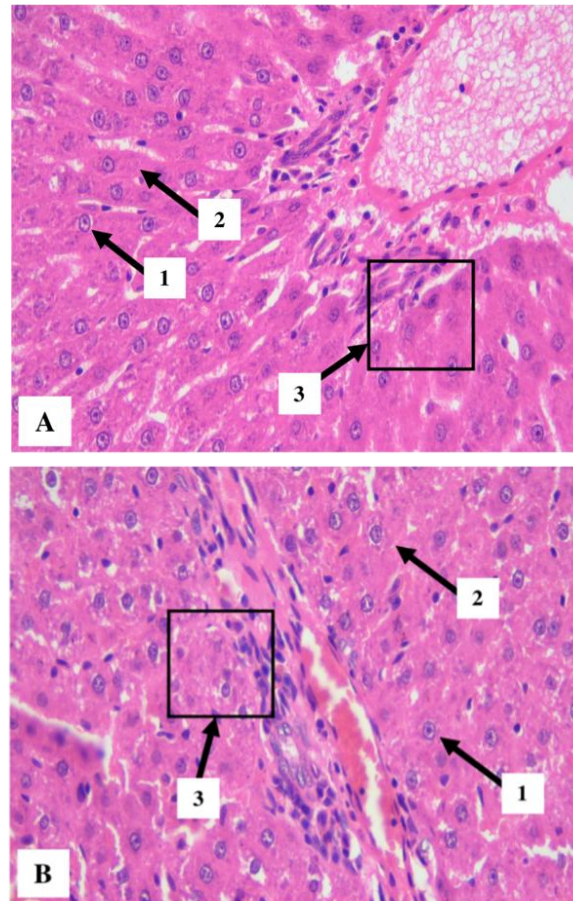
Data hasil analisis mikroskopis preparat jaringan hati dan pankreas tikus Wistar yang difiksasi menggunakan *Ethmeth* dan NBF 10% selama 24 jam diamati pada perbesaran lensa obyektif 100x dan 400x pada lima lapang pandang yang berbeda dan disajikan dalam bentuk visualisasi gambar serta tabel berdasarkan skoring kualitas inti sel, sitoplasma, dan keseragaman warna untuk mengetahui kualitas histomorfologi



Gambar 8. A Hati yang difiksasi dengan larutan *Ethmeth*, (B) Hati yang difiksasi NBF 10% pada pewarnaan HE dengan perbesaran lensa obyektif 100x. Ket. (1) Vena porta, (2) Vena sentralis, (3) Sinusoid, (4) Eritrosit/RBC, (5) Arteri, (6) Duktus biliaris

Gambar 8 (A), jaringan hati yang difiksasi menggunakan larutan *Ethmeth* dan diamati pada perbesaran lensa obyektif 100x, memperlihatkan struktur vena porta tampak jelas dengan lumen pembuluh yang masih teridentifikasi dengan baik. Akan tetapi, pada lumen vena porta ditemukan eritrosit (*red blood cell/RBC*) yang tampak tidak terwarnai secara sempurna dan membentuk ruang-ruang kosong. Struktur vena sentralis masih tampak utuh dengan batas lumen yang jelas dan dikelilingi oleh susunan hepatosit yang relatif padat dan terorganisasi. Sinusoid hati tampak tersebar merata di antara lempeng hepatosit dengan batas yang masih dapat diamati dengan baik. Struktur arteri dan duktus biliaris pada area triad portal juga masih dapat dikenali dengan jelas. Sementara itu, pada gambar 8 (B) jaringan hati yang difiksasi menggunakan larutan NBF 10% memperlihatkan struktur vena porta tampak jelas dengan lumen pembuluh yang masih utuh serta eritrosit yang terlihat lebih homogen dan terwarnai lebih optimal dibandingkan kelompok *ethmeth*. Struktur vena sentralis juga masih dapat diamati dengan baik dan dikelilingi oleh susunan hepatosit yang relatif teratur. Sinusoid tampak lebih renggang pada beberapa area disertai adanya ruang-ruang kosong di antara hepatosit yang menunjukkan

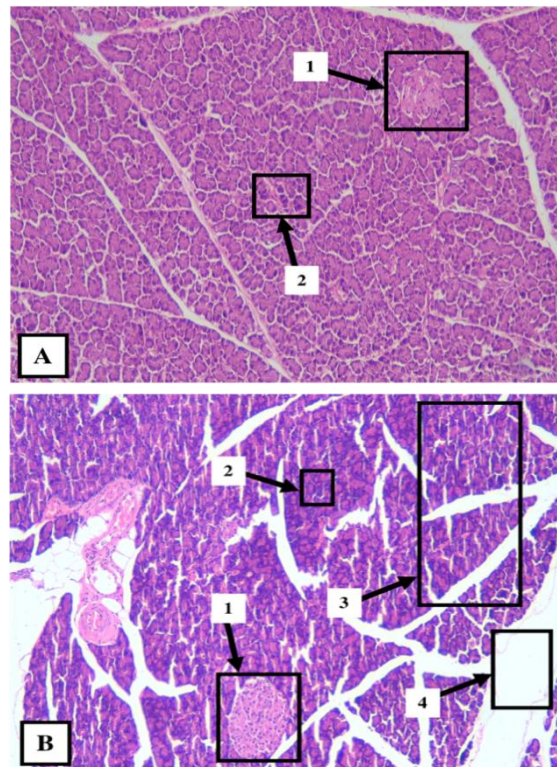
artefak preparasi jaringan. Struktur arteri dan duktus biliaris pada triad portal masih dapat dikenali dengan baik.



Gambar 9. (A) Hati yang difiksasi dengan larutan *Ethmeth*, (B) Hati yang difiksasi NBF 10%. pada pewarnaan HE dengan perbesaran lensa obyektif 400x Ket. (1) Inti sel (nukleus), (2) Sitoplasma, (3) Keceragaman warna

Berdasarkan hasil pengamatan mikroskopis kualitas histomorfologi jaringan hati tikus wistar pada pewarnaan hematoxilin eosin (HE) menunjukkan bahwa kelompok *ethmeth* maupun NBF 10% menghasilkan kualitas histomorfologi yang baik. Pada gambar 9 (A) yaitu jaringan hati pada pewarnaan hematoxilin eosin menggunakan larutan

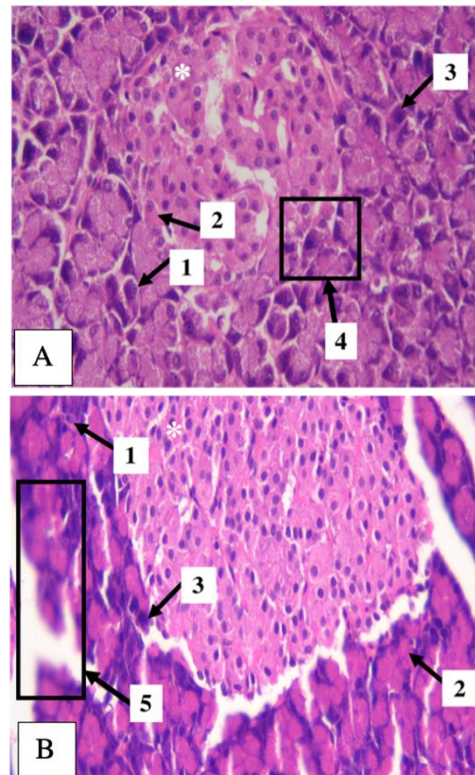
Ethmeth sebagai agen fiksatif, terlihat inti sel (nukleus) menunjukkan inti sel yang tampak jelas dengan pewarnaan biru keunguan yang tegas dengan kontras yang baik terhadap sitoplasma yang berwarna merah muda. Parameter keseragaman pewarnaan hematoksilin eosin menunjukkan bahwa distribusi perwarnaan tersebar merata dan kejernihan perwarnaan baik di seluruh lapang pandang. Sementara itu, pada gambar 9 (B) yaitu kelompok yang difiksasi dengan NBF 10% menunjukkan inti sel yang tampak jelas dengan pewarnaan biru keunguan yang tegas, tetapi terdapat disrupsi pada sitoplasma sehingga struktur sel terlihat tidak utuh yang ditandai dengan tampilan yang tidak homogen.



Gambar 10. (A) pankreas yang difiksasi *Ethmeth*, (B) Pankreas yang difiksasi dengan larutan NBF 10% pada pewarnaan HE dengan perbesaran lensa obyektif 100x Ket. (1) Pulau Langershans, (2) Sel asinar , (3) Artefak, (4) Area kosong

Gambar 10 merupakan hasil analisis mikroskopis jaringan pankreas pada perbesaran lensa obyektif 100x. Bagian (A) merupakan gambar jaringan pankreas yang difiksasi menggunakan larutan *Ethmeth* menunjukkan struktur sel asinar masih tampak jelas. struktur sel asinar masih dapat diamati dengan cukup jelas. Batas antar asinus masih dapat dikenali dengan baik sehingga struktur jaringan eksokrin pankreas tampak cukup kompak. Akan tetapi, struktur pulau langerhans tampak kurang jelas yang ditandai dengan batas pulau

langerhans yang kurang tegas terhadap jaringan eksokrin di sekitarnya. Selain itu, perbedaan morfologi antara komponen endokrin dan eksokrin tampak kurang kontras sehingga identifikasi pulau langerhans menjadi lebih sulit pada beberapa lapang pandang. Artefak preparasi dan zona kosong pada kelompok *Ethmeth* relatif minimal. Sementara itu, pada gambar 10 (B) jaringan pankreas yang difiksasi menggunakan larutan NBF 10% menghasilkan struktur pulau langerhans tampak jelas dan mudah dibedakan dari jaringan eksokrin di sekitarnya. Batas antara pulau langerhans dan jaringan asinar terlihat lebih tegas sehingga struktur endokrin pankreas masih dapat diamati dengan baik. Struktur sel asinar juga masih dapat dikenali, namun pada beberapa area tampak susunan jaringan yang kurang kompak disertai adanya artefak preparasi berupa ruang-ruang kosong di antara sel dan jaringan. Selain itu, ditemukan zona kosong yang cukup luas pada beberapa lapang pandang yang menunjukkan adanya pelepasan jaringan selama proses preparasi.



Gambar 11. (A) pankreas yang difiksasi *Ethmeth*, (B) Pankreas yang difiksasi dengan larutan NBF 10% pada pewarnaan HE dengan perbesaran lensa obyektif 400x. Ket. (*) Pulau Langershans, (1) nukleus , (2) sitoplasma, (3) Sel asinar, (4) Keceragaman pewarnaan, (5) Area kosong

Pada gambar 11 (A) jaringan pankreas pada pewarnaan hematoxilin eosin yang difiksasi dengan *Ethmeth* menghasilkan kualitas histomorfologi yang baik, dengan struktur asinus pankreas dapat diamati secara jelas. terlihat inti sel yang tampak cukup tegas dan berwarna biru keunguan. Sitoplasma sel tampak terwarnai eosin dengan cukup merata, meskipun pada beberapa area ditemukan adanya dirupsi sitoplasma ringan serta keseragaman pewarnaan jaringan cukup baik sehingga batas antar sel dapat diamati dengan jelas. Sementara itu, pada gambar 11 (B) yaitu kelompok yang difiksasi menggunakan NBF 10%

menunjukkan adanya artefak, inti sel tampak kurang jelas, terdapat beberapa dirupsi pada sitoplasma, serta batas antar sel tampak kurang jelas.

Data skoring hasil analisis mikroskopis kualitas histomorfologin jaringan hati dan pankreas yang difiksasi menggunakan larutan *ethmeth* dan NBF 10% dapat dilihat pada tabel berikut:

Tabel 4. Hasil Skor Penilaian Kualitas Histomorfologi Jaringan

Jaringan	Fiksatif							
	<i>Ethmeth</i>				NBF 10%			
	Kode PA	Rerata per Preparat	Rerata per kelompok	Hasil Kualitas	Kode PA	Rerata per Preparat	Rerata per kelompok	Hasil Kualitas
Hati	H.1	2,93	2,93	Baik	HN.1	2,93	2,9	Baik
	H.2	2,93			HN.2	2,86		
Pankreas	P.1	2,93	2,83	Baik	PN.1	2,33	2,36	Baik
	P.2	2,73			PN.2	2,4		

Sumber: Data Primer Terolah, 2026

Penilaian kualitas histomorfologi preparat telah dilakukan oleh dokter penyelia uji histologi berdasarkan tiga parameter pengamatan, yaitu kejelasan inti sel (nukleus), sitoplasma, dan keseragaman warna preparat. Skor dari setiap parameter kemudian dirata-ratakan dan diklasifikasikan ke dalam tiga kategori, yaitu tidak baik (1,00–1,66), kurang baik (1,67–2,32), dan baik (2,33–3,00).

Sampel dalam penelitian ini terdiri atas delapan preparat jaringan, yaitu empat preparat yang difiksasi dengan *Ethmeth* dan empat preparat yang difiksasi dengan NBF 10%. Pada masing-masing kelompok terdiri atas dua preparat jaringan hati

dan dua preparat jaringan pankreas. Setiap preparat diamati pada lima lapang pandang yang berbeda.

Hasil yang diperoleh dari penilaian kualitas histomorfologi pada kelompok fiksatif *Ethmeth* menunjukkan nilai rerata sebesar 2,93 pada jaringan hati dan 2,83 pada jaringan pankreas, sedangkan kelompok fiksatif NBF 10% menunjukkan nilai rerata sebesar 2,9 pada jaringan hati dan 2,36 pada jaringan pankreas. Seluruh skor hasil penilaian berada dalam kategori baik (2,33–3,00). Hasil ini menunjukkan bahwa kualitas histomorfologi jaringan hati dan pankreas yang difiksasi menggunakan *Ethmeth* cenderung lebih tinggi dibandingkan dengan fiksasi NBF 10%. Penggunaan larutan *Ethmeth* pada proses fiksasi mampu menghasilkan kualitas histomorfologi jaringan yang baik pada preparat.

B. Pembahasan

Fiksasi merupakan langkah dasar yang sangat krusial di balik studi patologi untuk mencegah autolisis dan degradasi jaringan serta komponen jaringan sehingga mereka dapat diamati baik secara anatomis dan mikroskopis. Fiksasi adalah berbagai perlakuan untuk melindungi struktur sel dan komposisi biokimianya. Proses fiksasi sendiri dapat menimbulkan artefak pada sediaan, meskipun bertujuan untuk memberikan efek protektif terhadap jaringan. Tujuan utama fiksasi yaitu untuk menjaga sel dan komponen jaringan pada keadaan (*life-like state*). Fiksasi yang baik akan

menghasilkan kualitas preparat jaringan yang baik untuk dinilai oleh patolog (Musyarifah & Agus, 2018).

Larutan yang paling umum digunakan dalam proses fiksasi adalah *Neutral buffered formalin* 10% (NBF). NBF 10% bekerja melalui mekanisme *cross-linking* protein dengan membentuk jembatan metilen (*methylene bridge*) antar protein jaringan sehingga mampu mempertahankan struktur morfologi jaringan secara stabil. Namun, penggunaan NBF 10% dikaitkan dengan daya fiksasi yang lama yaitu 12-24 jam, bahkan dapat memakan waktu 2-6 minggu pada jaringan lunak, serta NBF 10% berkaitan dengan risiko toksisitas dan karsinogenik yang berpotensi menyebabkan kerusakan mata, iritasi pernapasan, kantuk, pusing, reaksi alergi pada kulit dan kanker. (Fitriany, 2020; Kayni et al., 2025).

Larutan fiksatif *Ethmeth* merupakan salah satu alternatif yang diusulkan untuk menggantikan penggunaan NBF 10% dalam proses fiksasi. *Ethmeth* tersusun dari 100% campuran alkohol yaitu etanol sebanyak 75% dan metanol 25% bekerja melalui mekanisme denaturasi dan presipitasi protein. Kombinasi etanol dan methanol memberikan efek sinergis dalam proses fiksasi. Etanol berperan dalam meningkatkan afinitas jaringan terhadap pewarna, sedangkan metanol mempercepat penetrasi fiksasi sehingga proses inaktivasi enzim dan penghentian autolisis lebih cepat. Efek dehidrasi dari alkohol menyebabkan pengerutan jaringan (Howat & Wilson, 2014). Penelitian lain juga menyatakan bahwa fiksatif berbasis alkohol telah

mengeksplorasi sebagai agen fiksatif alternatif pengganti NBF 10% yang lebih aman dan lebih cepat dalam proses fiksasi, serta menghasilkan sediaan preparat dengan detail inti sel dan sitoplasma yang baik (Rahman et al., 2022).

Berdasarkan analisis makroskopis pada penelitian ini adanya penyusutan jaringan hati yang difiksasi dengan larutan fiksatif *Ethmeth* sebesar 17,1% sedangkan menggunakan larutan fiksatif NBF 10% sebesar 11,1%. Pada jaringan pankreas yang difiksasi menggunakan larutan fiksatif *ethmeth* terjadi penyusutan sebesar 54,7% sedangkan jaringan pankreas yang difiksasi menggunakan larutan fiksatif NBF 10% sebesar 28,3%. Penyusutan jaringan yang lebih besar pada fiksatif berbasis alkohol dibandingkan NBF 10% disebabkan oleh mekanisme kerja alkohol yang bersifat dehidrasi dan presipitasi protein. Alkohol mampu menarik cairan dari dalam sel dan jaringan sehingga menyebabkan pengerutan serta penurunan volume jaringan. Sementara itu, NBF 10% bekerja melalui mekanisme *cross-linking* protein yang cenderung mempertahankan integritas struktur jaringan sehingga penyusutan jaringan yang terjadi relatif lebih kecil. Selain perubahan ukuran, kedua kelompok fiksatif tersebut menghasilkan perubahan warna jaringan setelah proses fiksasi. Jaringan hati dan pankreas yang difiksasi menggunakan *Ethmeth* terlihat tampak lebih pucat dibandingkan dengan jaringan hati dan pankreas yang difiksasi dengan NBF 10%. Perubahan warna tersebut dipengaruhi oleh kandungan alkohol dalam *Ethmeth* yang mempercepat proses dehidrasi jaringan

sehingga cairan dan pigmen alami pada jaringan berkurang. Sementara itu, jaringan yang difiksasi dengan NBF 10% cenderung dapat mempertahankan jaringan lebih stabil karena mekanisme *cross-linking* protein yang mampu menjaga integritas struktur jaringan selama proses fiksasi. Penelitian yang dilakukan oleh Moelans yaitu jaringan yang difiksasi menggunakan fiksatif berbasis dasar alkohol menghasilkan penyusutan yang signifikan akibat efek dehidrasi alkohol (Moelans *et al.*, 2011). Hal ini juga pernah dilaporkan dari hasil penelitian lain yang dilakukan oleh Rahman, *et al* melaporkan tentang fiksatif berbasis dasar alkohol memiliki kemampuan penetrasi dan dehidrasi yang lebih tinggi dibandingkan fiksatif formalin, sehingga mempengaruhi karakteristik dan aviditas pewarnaan preparat (Rahman *et al.*, 2022).

Jaringan yang sudah difiksasi kemudian diproses dan diwarnai menggunakan metode pewarnaan HE. Tujuan dari pewarnaan HE adalah untuk memperlihatkan struktur morfologi jaringan secara jelas karena mampu menunjukkan banyak struktur jaringan yang berbeda. Mekanisme pewarnaan *hematoxylin eosin* (HE) bekerja dengan memberikan warna biru kehitaman pada inti sel melalui ikatan hematoksilin terhadap komponen inti yang bersifat basofilik, sehingga detail intranuklear dapat terlihat dengan jelas. Sementara itu, eosin mewarnai sitoplasma sel serta sebagian besar serat jaringan ikat yang bersifat eosinofilik dalam berbagai gradasi warna merah muda hingga merah, sehingga struktur jaringan dapat diamati secara lebih jelas dan kontras (Hayati, 2025). Kualitas fiksasi berperan penting

dalam menentukan hasil pewarnaan *hematoxylin eosin* (HE) karena mampu mempertahankan integritas struktur sel serta afinitas jaringan terhadap zat warna, sehingga detail morfologi jaringan dapat diamati secara optimal (Fischer *et al.*, 2008).

Pada penelitian ini didapatkan pada pewarnaan hematoksilin eosin di hati dan pankreas yang difiksasi menggunakan *ethmeth* dan NBF 10% memberikan hasil kualitas morfologi yang termasuk dalam kategori baik. Berdasarkan tabel analisis skor kualitas pengamatan morfologi jaringan didapatkan bahwa preparat dari kelompok *ethmeth* mendapatkan rerata skor yang lebih tinggi dibandingkan dengan kelompok NBF 10% yaitu sebesar 2,9 dan 2,6. Hasil tersebut menunjukkan bahwa, meskipun menyebabkan penyusutan jaringan yang lebih besar, efek dehidrasi alkohol pada larutan *Ethmeth* mampu meningkatkan kepadatan struktur sel sehingga hasil pengamatan menunjukkan preparat jaringan hati dan pankreas memberikan hasil inti sel tampak jelas, berwarna biru keunguan, serta batas inti yang mudah diamati. Pada sitoplasma terlihat jelas dengan pewarnaan eosin yang merata sehingga menghasilkan warna merah muda pada sitoplasma. Sedangkan, pada preparat jaringan hati dan pankreas kelompok NBF 10% menunjukkan adanya artefak berupa ruang-ruang kosong, inti sel yang jelas, namun beberapa area tampak inti sel kurang jelas dan pewarnaan jaringan kurang homogen dibandingkan dengan kelompok *ethmeth*, serta pada beberapa lapang pandang ditemukan adanya dirupsi sitoplasma terlihat jelas sehingga batas antar sel tampak kurang jelas. Penelitian yang dilakukan oleh

Haque et al juga melaporkan pada jaringan yang difiksasi dengan *ethmeth* memberikan hasil rerata pengamatan morfologi yang lebih tinggi dengan detail inti sel dan sitoplasma yang lebih jelas dari jaringan yang difiksasi dengan NBF 10% (Haque et al., 2020).

Pada penelitian ini perbedaan kualitas histomorfologi antara jaringan hati dan pankreas dipengaruhi oleh keadaan biologis masing-masing jaringan. Jaringan hati memiliki struktur yang relatif padat dan vaskular sehingga lebih stabil selama proses fiksasi, susunan hepatosit yang terorganisasi sehingga penetrasi larutan fiksatif dapat berlangsung dengan baik. Hati juga memiliki stabilitas struktur sel yang lebih baik dibandingkan beberapa organ lain, sehingga proses autolisis berlangsung lebih lambat. Berbeda dengan jaringan hati, jaringan pankreas merupakan jaringan yang memiliki kandungan enzim proteolitik tinggi, sehingga lebih rentan autolisis. Aktivitas enzimatik tersebut dapat menyebabkan kerusakan struktur sel berlangsung lebih cepat apabila proses fiksasi tidak segera dilakukan. Hal ini pernah dilaporkan dari penelitian yang dilakukan oleh Bancroft dan Gamble 1977 tentang salah satu karakteristik jaringan hati yang memiliki struktur yang relatif stabil selama proses preparasi histologi sehingga mampu mempertahankan morfologi jaringan dengan baik, sedangkan jaringan pankreas merupakan salah satu organ yang paling cepat mengalami autolisis sehingga dibutuhkan proses fiksasi yang cepat untuk mempertahankan morfologi jaringan dengan baik (Suvarna *et al.*, 2019).

Penelitian ini hanya menggunakan dua jaringan yaitu hati dan pankreas, sedangkan penggunaan fiksatif pada jaringan lain belum dapat diketahui. Pada penelitian ini menggunakan pewarnaan *Hematoxylin-Eosin* (HE) sehingga tidak dapat mengevaluasi efektivitas fiksasi pada tingkat molekuler seperti kestabilan DNA dan RNA maupun preservasi komponen spesifik seperti glikogen pada jaringan hati, serta tidak bisa membedakan sel alfa dan sel beta pada jaringan pankreas.