

TUGAS AKHIR

ASUHAN GIZI TERSTANDAR PADA PASIEN LIMFOMA NON HODGKIN B  
CELL TYPE HIGH GRADE STAGE 2B (REGIO MULTIPLE INTRA-CRANIAL),  
MILD FORAMINAL STENOSIS BILATERAL C5-C6 ET CAUSA HERNIATED  
NUCLEUS PULPOSUS, POST CRANIOTOMY EKSISI BIOPSI DI RUANG  
ANGGREK 5, RSUD Dr. SOETOMO, SURABAYA



VALLING VALENTIN  
NIM: P71313124037

PRODI PENDIDIKAN PROFESI DIETISIEN PROGRAM PROFESI  
JURUSAN GIZI POLITEKNIK KESEHATAN KEMENKES YOGYAKARTA  
TAHUN 2025

## TUGAS AKHIR

ASUHAN GIZI TERSTANDAR PADA PASIEN LIMFOMA NON HODGKIN B  
CELL TYPE HIGH GRADE STAGE 2B (REGIO MULTIPLE INTRA-CRANIAL),  
MILD FORAMINAL STENOSIS BILATERAL C5-C6 ET CAUSA HERNIATED  
NUCLEUS PULPOSUS, POST CRANIOTOMY EKSISI BIOPSI DI RUANG  
ANGGREK 5, RSUD Dr. SOETOMO, SURABAYA

Diajukan sebagai salah satu syarat untuk memperoleh gelar  
Dietisien



VALLING VALENTIN  
NIM: P71313124037

PRODI PENDIDIKAN PROFESI DIETISIEN PROGRAM PROFESI  
JURUSAN GIZI POLITEKNIK KESEHATAN KEMENKES YOGYAKARTA  
TAHUN 2025

## PERSETUJUAN PEMBIMBING

Tugas Akhir

**ASUHAN GIZI TERSTANDAR PADA PASIEN LIMFOMA NON HODGKIN B  
CELL TYPE HIGH GRADE STAGE 2B (REGIO MULTIPLE INTRA-CRANIAL),  
MILD FORAMINAL STENOSIS BILATERAL C5-C6 ET CAUSA HERNIATED  
NUCLEUS PULPOSUS, POST CRANIOTOMY EKSISI BIOPSI DI RUANG  
ANGGREK 5, RSUD Dr. SOETOMO, SURABAYA**

Disusun oleh

**VALLING VALENTIN  
NIM: P71313124037**

Telah disetujui oleh pembimbing pada tanggal:  
26 November 2025.

Menyetujui,

Pembimbing Utama,



Weni Kurdanti, S.Si. T., M.Kes., Dietisien  
NIP.197302061997032001

Pembimbing Pendamping,



Rini Wuri Astuti, S.Si., T., M.Gizi  
NIP.198004052008122002

Yogyakarta, 9 Desember 2025  
Ketua Jurusan Gizi  
Poltekkes Kemenkes Yogyakarta



Nur Hidayat, SKM., M.Kes., Dietisien  
NIP. 196804021992031003

**HALAMAN PENGESAHAN**

**TUGAS AKHIR**

**ASUHAN GIZI TERSTANDAR PADA PASIEN LIMFOMA NON  
HODGKIN B CELL TYPE HIGH GRADE STAGE 2B (REGIO  
MULTIPLE INTRA-CRANIAL), MILD FORAMINAL STENOSIS  
BILATERAL C5-C6 ET CAUSA HERNIATED NUCLEUS  
PULPOSUS, POST CRANIOTOMY EKSISI BIOPSI DI RUANG  
ANGGREK 5, RSUD Dr. SOETOMO, SURABAYA**

Disusun oleh:  
**VALLING  
VALENTIN  
NIM:  
P71313124037**

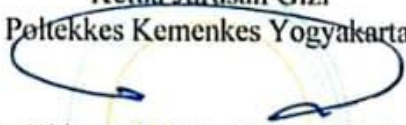
Telah dipertahankan dalam seminar di depan  
Dewan Penguji Pada tanggal: 2 Desember 2025

**SUSUNAN DEWAN PENGUJI**

Ketua,  
Weni Kurdanti, S.Si. T., M.Kes., Dietisien  
NIP.197302061997032001  
Anggota,  
Rini Wuri Astuti, S.Si., T., M.Gizi  
NIP.198004052008122002  
Anggota,  
Nugraheni TL, SKM., M.Kes.  
NIP.196701141991032001

  
(.....)  
  
(.....)  
  
(.....)

Yogyakarta,  
Ketua Jurusan Gizi  
Poltekkes Kemenkes Yogyakarta

  
Nur Hidayat, SKM., M.Kes., Dietisien  
NIP. 196804021992031003

## HALAMAN PERNYATAAN ORISINALITAS

Tugas Akhir ini adalah hasil karya penulis sendiri, dan semua sumber yang dikutip maupun dirujuk telah penulis nyatakan dengan benar.

Nama : Valling Valentin  
NIM : P71313124037  
Tanda Tangan :   
Tanggal : 9 Desember 2025

**PERNYATAAN PERSETUJUAN PUBLIKASI  
TUGAS AKHIR UNTUK KEPENTINGAN AKADEMIS**

---

Sebagai civitas akademik Poltekkes Kemenkes Yogyakarta, saya yang bertanda tangan di bawah ini :

Nama : Valling Valentin

NIM : P71313124037

Program Studi : Pendidikan Profesi Dietisien Program Profesi

Jurusan : Gizi

Demi pengembangan ilmu pengetahuan, menyetujui untuk memberikan kepada Poltekkes Kemenkes Yogyakarta Hak Bebas Royalti Non eksklusif (*Non-exclusive Royalti-Free Right*) atas Tugas Akhir Saya yang berjudul: **“ASUHAN GIZI TERSTANDAR PADA PASIEN LIMFOMA NON HODGKIN B CELL TYPE HIGH GRADE STAGE 2B (REGIO MULTIPLE INTRA-CRANIAL), MILD FORAMINAL STENOSIS BILATERAL C5-C6 ET CAUSA HERNIATED NUCLEUS PULPOSUS, POST CRANIOTOMY EKSISI BIOPSI DI RUANG ANGGREK 5, RSUD Dr. SOETOMO, SURABAYA”** beserta perangkat yang ada (jika diperlukan).

Dengan Hak Bebas Royalti Non eksklusif ini Poltekkes Kemenkes Yogyakarta berhak menyimpan, mengalih media / formatkan, mengelola dalam bentuk pangkalan data (database), merawat, dan mempublikasikan tugas akhir saya selama tetap mencantumkan nama saya sebagai penulis/pencipta dan sebagai pemilik Hak Cipta.

Demikian pernyataan ini saya buat dengan sebenarnya.

Dibuat di : Yogyakarta

Pada tanggal : 9 Desember 2025

Yang menyatakan,



(Valling Valentin)

## KATA PENGANTAR

Puji syukur penulis panjatkan kepada Tuhan Yang Maha Esa, atas segala rahmat-Nya, penulis dapat menyelesaikan tugas akhir dengan judul “Asuhan Gizi Terstandar pada Pasien Limfoma Non Hodgkin *B Cell Type High Grade Stage 2B (Regio Multiple Intra-Cranial), Mild Foraminal Stenosis Bilateral C5-C6 et causa Herniated Nucleus Pulposus, Post Craniotomy* Eksisi Biopsi di Ruang Anggrek 5, RSUD Dr. Soetomo, Surabaya”. Tugas akhir ini terwujud atas bimbingan dan arahan, dari berbagai pihak dan pada kesempatan ini penulis menyampaikan ucapan terimakasih kepada:

1. Dr. Iswanto, S.Pd., M.Kes. selaku Direktur Poltekkes Kemenkes Yogyakarta
2. Nur Hidayat, SKM., M.Kes., Dietisien selaku Ketua Jurusan Gizi Poltekkes Kemenkes Yogyakarta
3. Susilo Wirawan, SKM., MPH., Dietisien selaku Ketua Prodi Pendidikan Profesi Dietisien Poltekkes Kemenkes Yogyakarta
4. Weni Kurdanti, S.Si.T., M.Kes., Dietisien selaku Pembimbing Utama
5. Rini Wuri Astuti, S.Si.T., M.Gz. selaku Pembimbing Pendamping
6. Nugraheni Tri Lestari, SKM., M.Kes. selaku Dewan Penguji
7. Orang tua tersayang, Alm. Akong tercinta dan keluarga yang telah memberikan dukungan material dan moral
8. Sahabat warga Jatim, S1, warga AE yang telah memberikan dukungan serta menemani perjalanan penulis
9. Semua pihak yang telah terlibat dalam masa studi penulis (RSUD Dr. Soetomo, RSUD Sleman, Katering Polkesyo, Puskesmas Pakem) yang tidak dapat disebutkan satu persatu.

Akhir kata, penulis berharap Tuhan YME membalas kebaikan semua pihak yang telah membantu. Semoga tugas akhir ini membawa manfaat bagi pengembangan ilmu.

Yogyakarta, 2 November 2025

Penulis

## DAFTAR ISI

HALAMAN SAMPUL .....	i
HALAMAN JUDUL.....	ii
HALAMAN PERSETUJUAN PEMBIMBING .....	iii
HALAMAN PENGESAHAN.....	iv
HALAMAN PERNYATAAN ORISINALITAS .....	v
HALAMAN PERNYATAAN PERSETUJUAN PUBLIKASI.....	vi
ABSTRAK .....	vii
ABSTRACT .....	viii
KATA PENGANTAR.....	ix
DAFTAR ISI .....	x
DAFTAR TABEL.....	xii
DAFTAR GAMBAR .....	xiii
DAFTAR LAMPIRAN .....	xiv
BAB I PENDAHULUAN .....	1
A. Latar Belakang .....	1
B. Tujuan.....	3
C. Ruang Lingkup.....	4
D. Manfaat .....	5
E. Keaslian Penelitian.....	6
BAB II TINJAUAN PUSTAKA .....	10
A. Telaah Pustaka.....	10
B. Kerangka Teori.....	20
C. Kerangka Konsep .....	21
D. Pernyataan Penelitian .....	22
BAB III METODE PENELITIAN.....	23
A. Jenis dan Rancangan Penelitian .....	23
B. Subjek Penelitian .....	23
C. Fokus Studi.....	23
E. Tempat dan Waktu Penelitian.....	25
F. Definisi Operasional Penelitian.....	25
G. Instrumen Penelitian.....	29
H. Metode Pengumpulan dan Jenis Data .....	30
I. Analisis dan Penyajian Data .....	30
J. Etika Penelitian .....	31
BAB IV HASIL.....	51
A. Gambaran Umum RSUD Dr. Soetomo .....	51
B. Gambaran Umum Kasus .....	33
C. Skrining Gizi.....	35
D. Assessment Gizi .....	36

E. Diagnosis Gizi.....	46
F. Intervensi Gizi.....	47
G. Kolaborasi .....	52
BAB V PEMBAHASAN .....	53
A. Antropometri.....	53
B. Biokimia.....	53
C. Fisik/Klinis.....	53
D. Asupan Makan .....	55
E. Edukasi.....	62
F. Diagnosis.....	64
BAB VI PENUTUP .....	67
A. Kesimpulan .....	67
B. Saran.....	70
DAFTAR PUSTAKA.....	71
LAMPIRAN.....	74

## DAFTAR TABEL

Tabel 3. 1 Standar Normal Laboratorium .....	27
Tabel 3. 2 Standar Normal Data Klinis .....	28
Tabel 4. 1 Domain Intake Asupan Enteral Inadekuat .....	46
Tabel 4. 2 Domain Intake Peningkatan Kebutuhan Protein .....	46
Tabel 4. 3 Domain Behavior Kurang Pengetahuan terkait Pangan dan Gizi .....	47
Tabel 4. 4 Domain Behavior Kepercayaan yang salah tentang makanan terkait topik yang berhubungan dengan gizi.....	47
Tabel 4. 5 Standar Diet Rumah Sakit .....	51
Tabel 4. 6 Rekomendasi Diet Rumah Sakit .....	51
Tabel 4. 7 Domain Behavior Terkait Pangan dan Gizi.....	82

## DAFTAR GAMBAR

Gambar 2. 1. Kerangka Teori Proses Asuhan Gizi Terstandar .....	20
Gambar 2. 2 Kerangka Konsep Proses Asuhan Gizi Terstandar Pasien Limfoma Non Hodgkin B <i>Cell Type High Grade Stage 2B (Regio Multiple Intra-Cranial), Mild Foraminal Stenosis Bilateral C5-C6 et causa Herniated Nucleus Pulposus, Post Craniotomy</i> Eksisi Biopsi di Ruang Anggrek 5 RSUD Dr. Soetomo, Surabaya .....	21
Gambar 5. 1 Grafik Asupan Energi .....	56
Gambar 5. 2 Grafik Asupan Protein.....	58
Gambar 5. 3 Grafik Asupan Lemak .....	59
Gambar 5. 4 Grafik Asupan Karbohidrat .....	61

## DAFTAR LAMPIRAN

Lampiran 1. Skrining Gizi.....	74
Lampiran 2. Asuhan Gizi .....	76
Lampiran 3. Hasil Anamnesa Pola Makan.....	87
Lampiran 4. Menu Sehari (Recall 24 jam SMRS di rumah).....	88
Lampiran 5. Menu Sehari (Monitoring 1).....	89
Lampiran 6. Menu Sehari (Monitoring 2).....	90
Lampiran 7. Menu Sehari (Monitoring 3).....	91
Lampiran 8. Lembar Monitoring dan Evaluasi (Rencana Tindak Lanjut) .....	91